+220 Wizualnych Kart Terapii Neuralnej

BONUS 1

Wizualne mapy dermatomów i segmentów

20 map i ćwiczeń z odpowiedziami

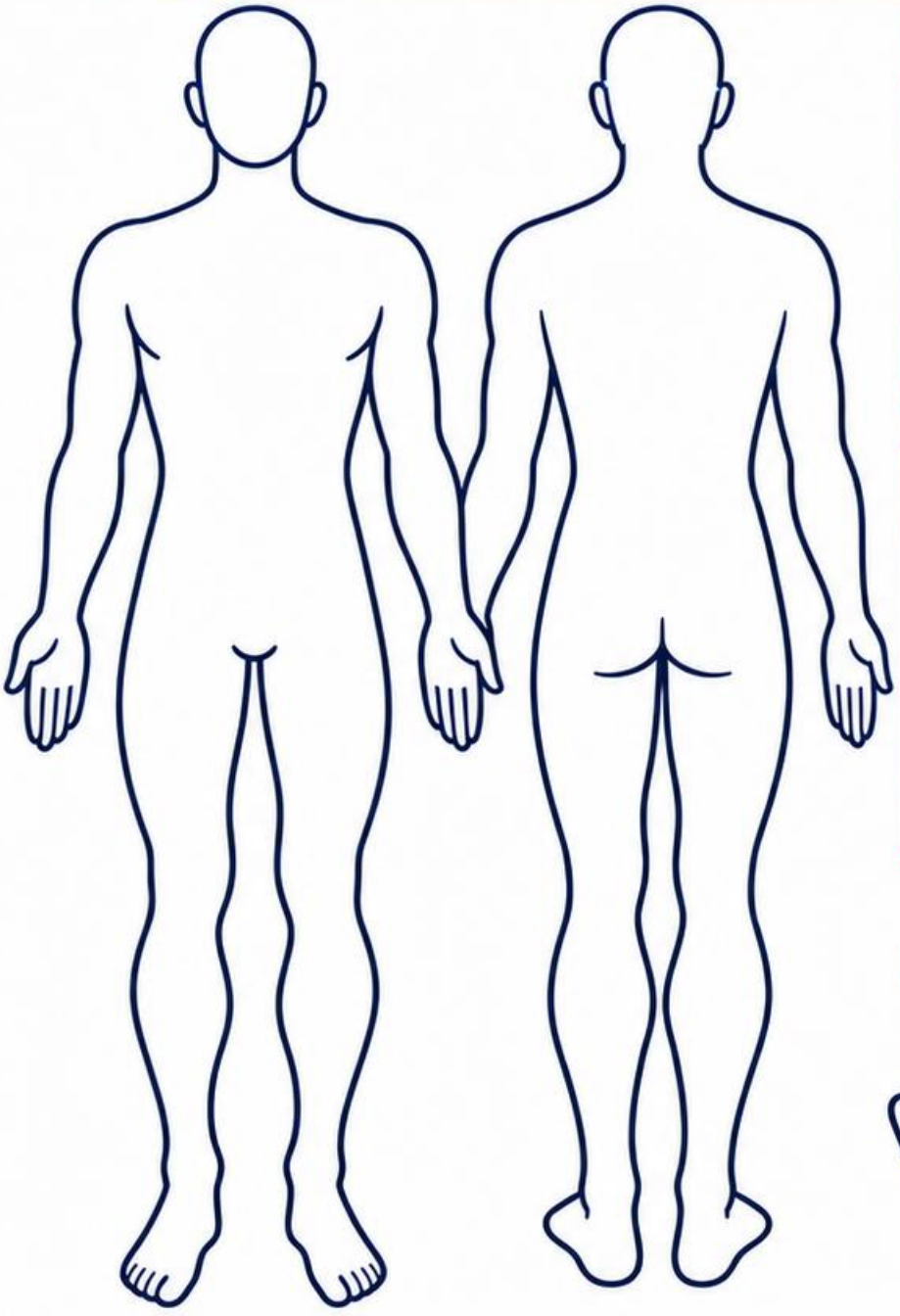

Punkty • powierzchnie • funkcje

Porządkuj orientację ciała, odniesienia czuciowe, miotomy i odruchy. Rozróżniaj punkt standardowy, obszar orientacyjny i terytorium nerwu obwodowego.

Ucz się przez lokalizację

Odtwarzaj miejsca z pamięci i sprawdzaj uzasadnienie. Mapy wspierają naukę anatomii; nie zastępują oceny klinicznej ani nie wskazują samodzielnie rozpoznania.

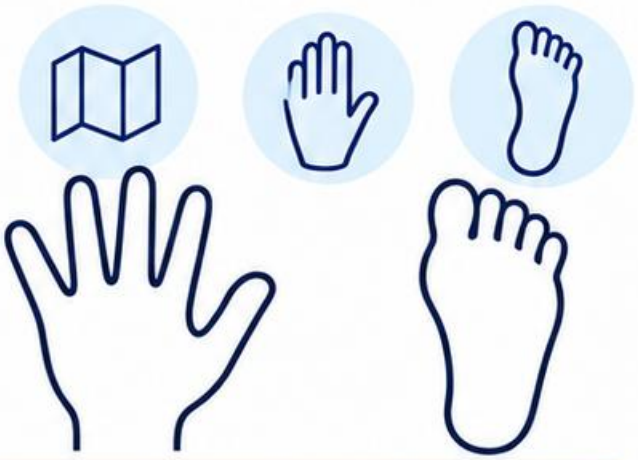

Wizualne mapy dermatomów i segmentów

Legenda map

Cztery znaki

Kropka oznacza punkt odniesienia, linia kierunek, półprzezroczyste pole obszar orientacyjny, a kreskowanie niepewny zasięg. Znaki nie są wzajemnie zamienne.

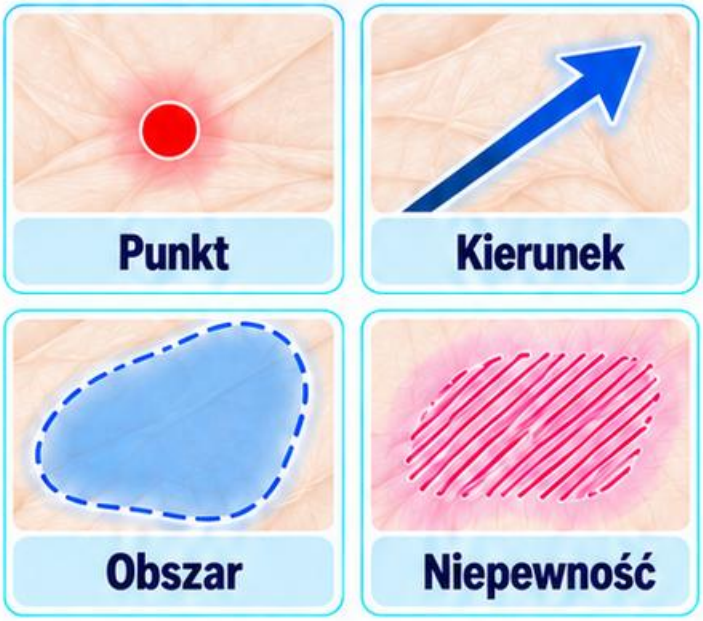

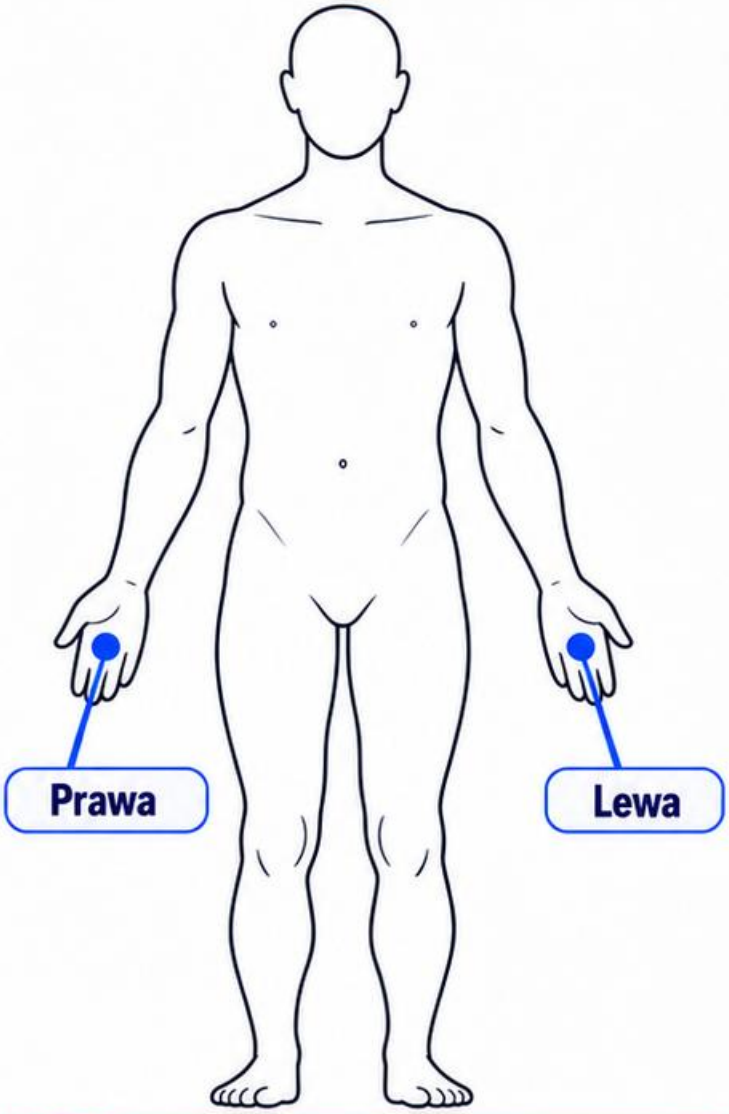

Orientacja

Prawa i lewa strona odnoszą się do ciała. Widok przedni zmienia położenie na kartce, lecz nie zmienia strony osoby.

Zadanie

Zakryj legendę i nazwij znaczenie każdego symbolu. Następnie wskaż, który znak nie powinien sugerować ostrej granicy dermatomu.

Odpowiedź

Pole orientacyjne nie wyznaczá szczelnej granicy. Kropka pokazuje wybrane miejsce, a nie całe terytorium korzenia. Data i źródło określają kontekst mapy.

Źródła: B1-1, B1-2

+220 Wizualnych Kart Terapii Neuralnej

Porównanie map dermatomów

Dwie warstwy

Rozdziel punkt standardowego badania od schematycznego obszaru dermatomu. Pierwszy ułatwia porównywanie, drugi pokazuje ogólną organizację czucia.



Źródła różnic

Metoda opracowania, zmienność osobnicza i nakładanie korzeni wpływają na kontury. Dwie mapy mogą przedstawiać inne rodzaje informacji.

Zadanie

Na ilustracji znajdź punkt, obrys i strefę wspólną. Wyjaśnij, dlaczego nie można dowolnie skleić najwygodniejszych fragmentów różnych map.

Odpowiedź

Takie połączenie tworzyłoby pozorną dokładność bez jednego źródła. Wybierz nazwany model, a rozbieżność zachowaj jako informację zamiast poprawiać opis objawów.

Anatomia → obserwacja → hipoteza → weryfikacja | Źródła: B1-1, B1-3

+220 Wizualnych Kart Terapii Neuralnej

Ciało: przód

Mapa punktowa

Przednia sylwetka łączy wybrane odniesienia kończyny i tułowia. Punkty nie przedstawiają pełnych granic dermatomów ani miejsca źródła bólu.

Znajdź

C5 leży bocznie przy dole łokciowym, tuż powyżej łokcia. T4 leży w czwartej przestrzeni międzyżebrowej, T10 na poziomie pępka; oba w linii środkowo-obojczykowej.

Zadanie

Nazwij trzy miejsca bez patrzenia na podpisy. Dodaj jeden powód, dla którego sam punkt na skórze nie wystarcza do rozpoznania.

Odpowiedź

Punkty opisują organizację odniesień czuciowych. Objaw wymaga zestawienia z historią, funkcją ruchową i pozostałymi ustaleniami. Stronę zawsze określa ciało, nie obserwator.

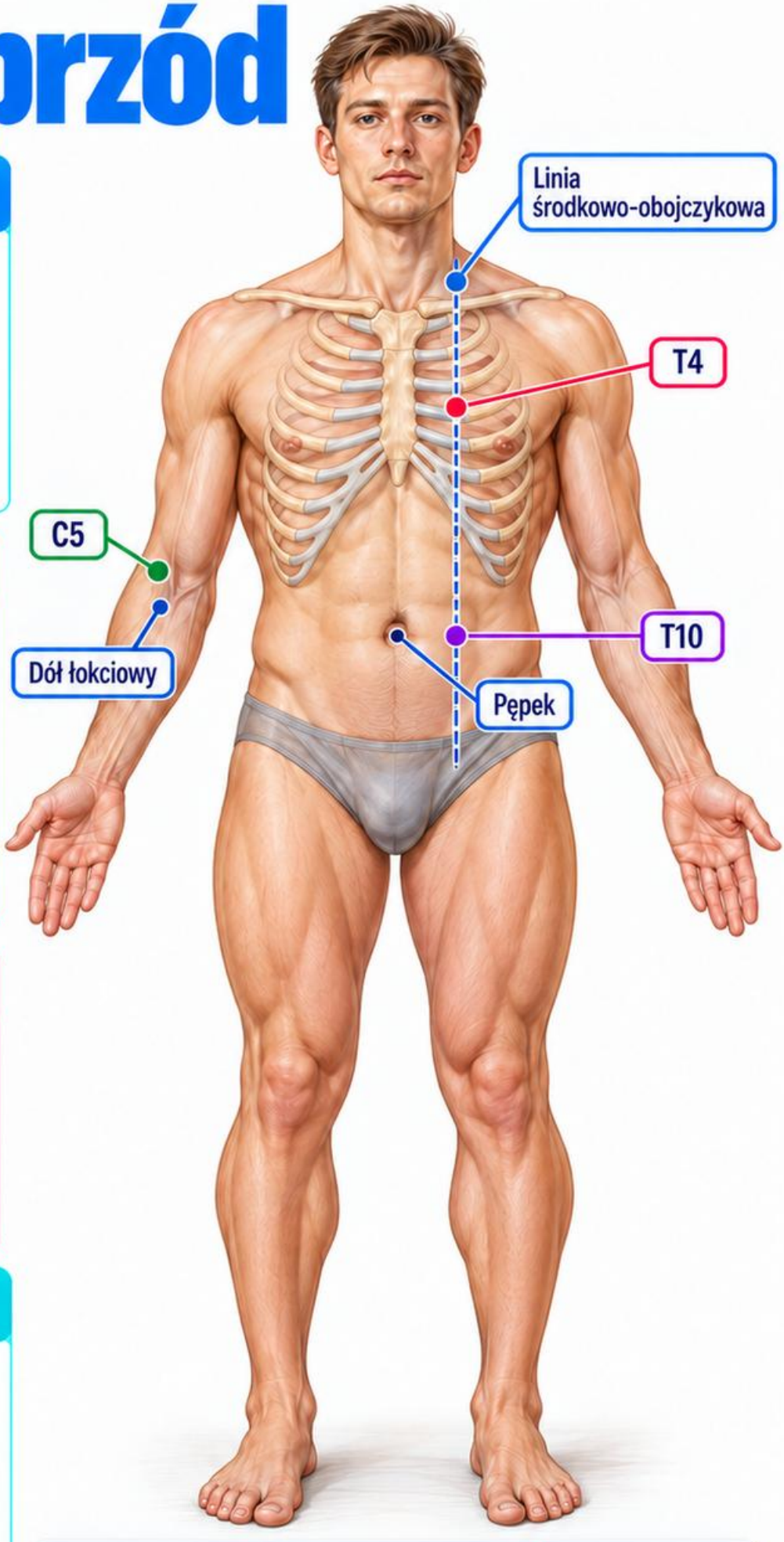

Źródła: B1-1, B1-2

+220 Wizualnych Kart Terapii Neuralnej

BONUS 1 – Ciało: tył

Mapa orientacji

Widok tylny pomaga połączyć potylicę, pośladek i dół podkolanowy. Zaznaczone miejsca są odniesieniami punktowymi, nie pasami wokół całego ciała.

Trzy punkty

C2 wiąże się z podstawą czaszki, S2 ze środkiem dołu podkolanowego, S3 z guzem kulszowym lub fałdem pośladkowym.

Zadanie

Przyporządkuj każdemu punktowi właściwe miejsce. Nie przenoś S3 na goleń i nie utożsamiaj pośladka z jednym kompletnym dermatomem.

Odpowiedź

S2 znajduje się z tyłu kolana, S3 wyżej przy dolnej okolicy pośladka. Potylica odnosi się do górnych segmentów szyjnych. Dokładność lokalizacji ma pierwszeństwo przed dekoracją.

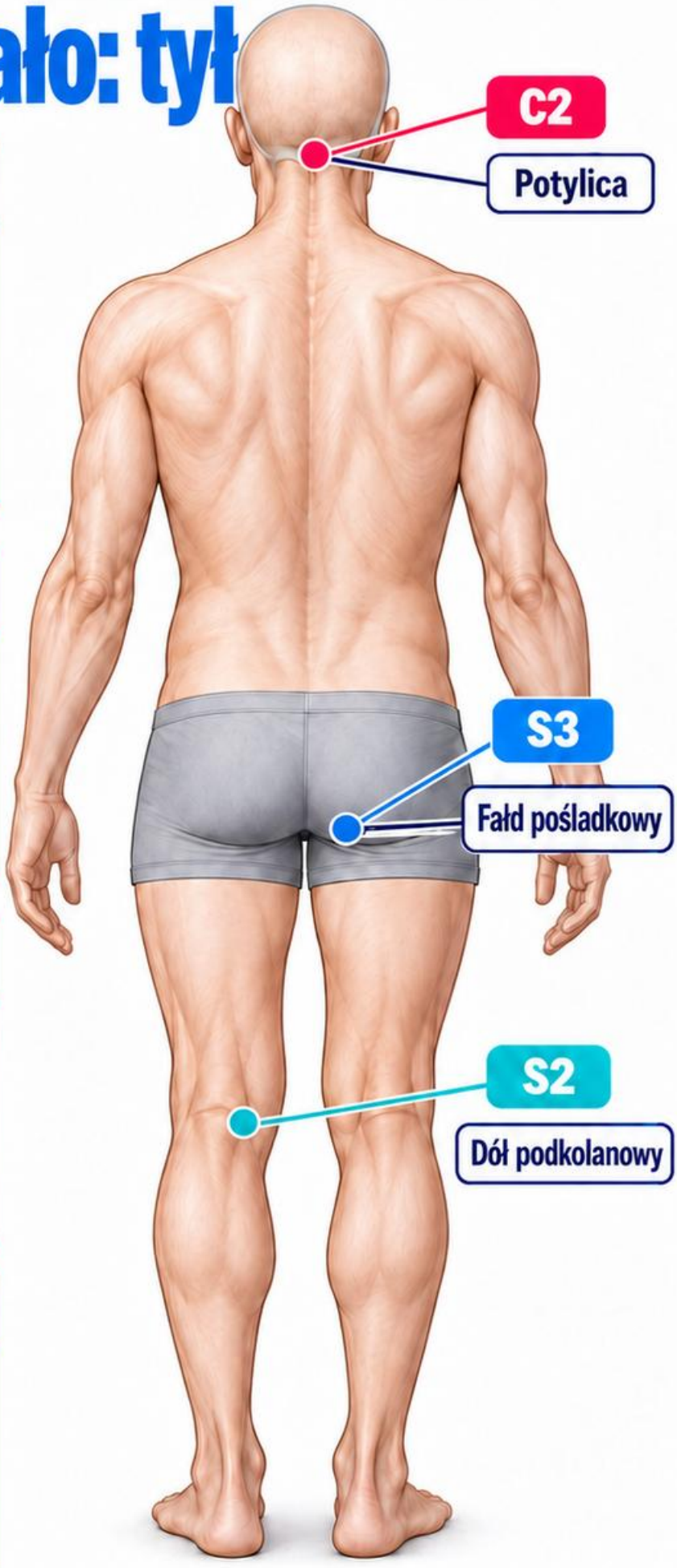

Anatomia → obserwacja → hipoteza → weryfikacja | Źródła: B1-1, B1-2

Ciało: bok prawy

Ustal widok

Na prawej bocznej sylwetce zaznacz przód i tył. Strona przyśrodkowa jest skierowana ku osi ciała, a boczna od niej.

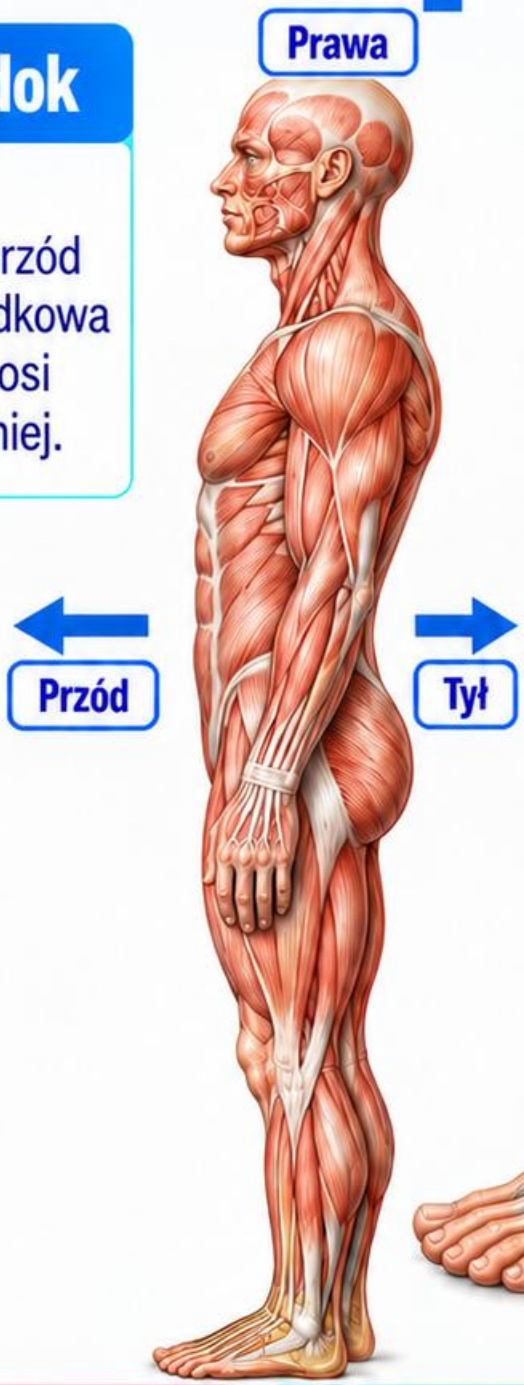

Punkty kostne

Wyrostek barkowy i boczna powierzchnia pięty są różnymi rodzajami odniesień. Punkt S1 dotyczy bocznej okolicy kości piętowej.

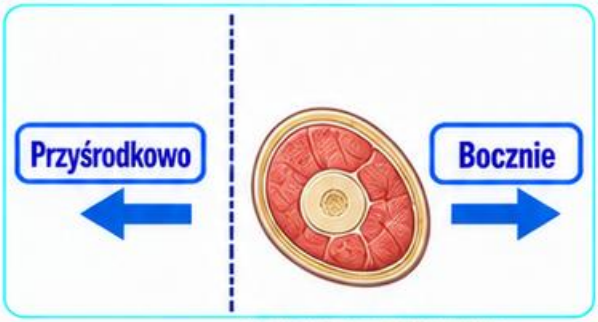



Zadanie

Obróć wyobrażony widok na przedni. Zachowaj prawą stronę i wyjaśnij, dlaczego niektórych punktów przyśrodkowych nie widać z boku.

Odpowiedź

Zmienia się perspektywa, nie anatomia strony. Kostka przyśrodkowa pozostaje po stronie wewnętrznej. Brak punktu na widoku nie oznacza braku jego unerwienia.

Źródła: B1-1, B1-2

+220 Wizualnych Kart Terapii Neuralnej

Ciało: bok lewy

Zmiana perspektywy

Lewa boczna sylwetka jest innym widokiem tej samej organizacji ciała. Nie przepisuj mechanicznie prawej mapy bez sprawdzenia podpisów.

Orientacja kończyny

Kciuk wyznacza stronę promieniową ręki, mały palec łokciową. Ustawienie dłoni może zmieniać ich położenie na ilustracji.



Zadanie

Wskaż lewą piętę i lewy kciuk. Następnie opisz, czy przedstawiono powierzchnię dłoniową, grzbietową czy boczną kończyny.

Odpowiedź

Stronę określamy względem osoby. Powierzchnia jest oddzielną informacją, dlatego „lewy palec" nie zastępuje opisu dokładnego miejsca odniesienia. Korzystaj z punktów kostnych, nie samego układu kartki.

Anatomia → obserwacja → hipoteza → weryfikacja | Źródła: B1-1, B1-2

+220 Wizualnych Kart Terapii Neuralnej

Głowa i szyja

Cztery obszary

Większość czucia twarzy prowadzi nerw trójdzielny. Potylica i część skóry szyi mają drogi rdzeniowe; to różne porządki mapowania.

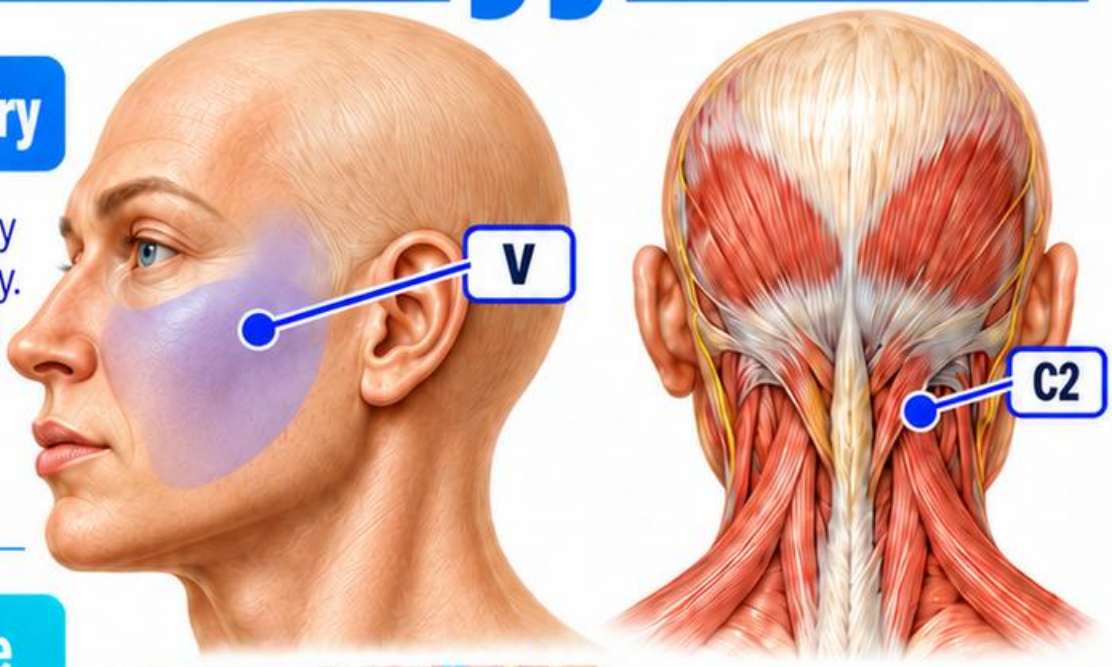

Punkty szyjne

C3 leży w dole nadobojczykowym na linii środkowo-obojczykowej, a C4 nad stawem barkowo-obojczykowym. Nie są to dowolne miejsca szyi.

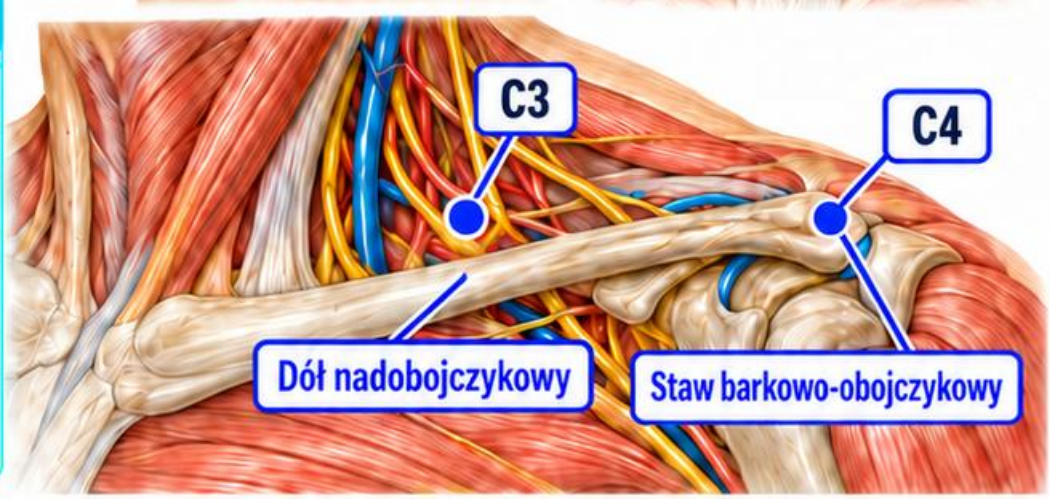

Zadanie

Oddziel na schemacie V od C2–C4. Wskaż, dlaczego nie należy przedłużać poziomych pól szyjnych na całą twarz.

Odpowiedź

Twarz i potylica mają różne główne drogi czuciowe. Dokładne punkty szyjne są standardowymi odniesieniami, a nie granicami całej funkcji nerwu.

Anatomia → obserwacja → hipoteza → weryfikacja

Źródła: B1-1, B1-2

BONUS1 – Kończyna górna: przód

Łokieć

C5 jest odniesieniem po stronie bocznej dołu łokciowego, T1 po stronie przyśrodkowej, tuż powyżej nadkłykcia przyśrodkowego. Zapisuj stronę ciała.

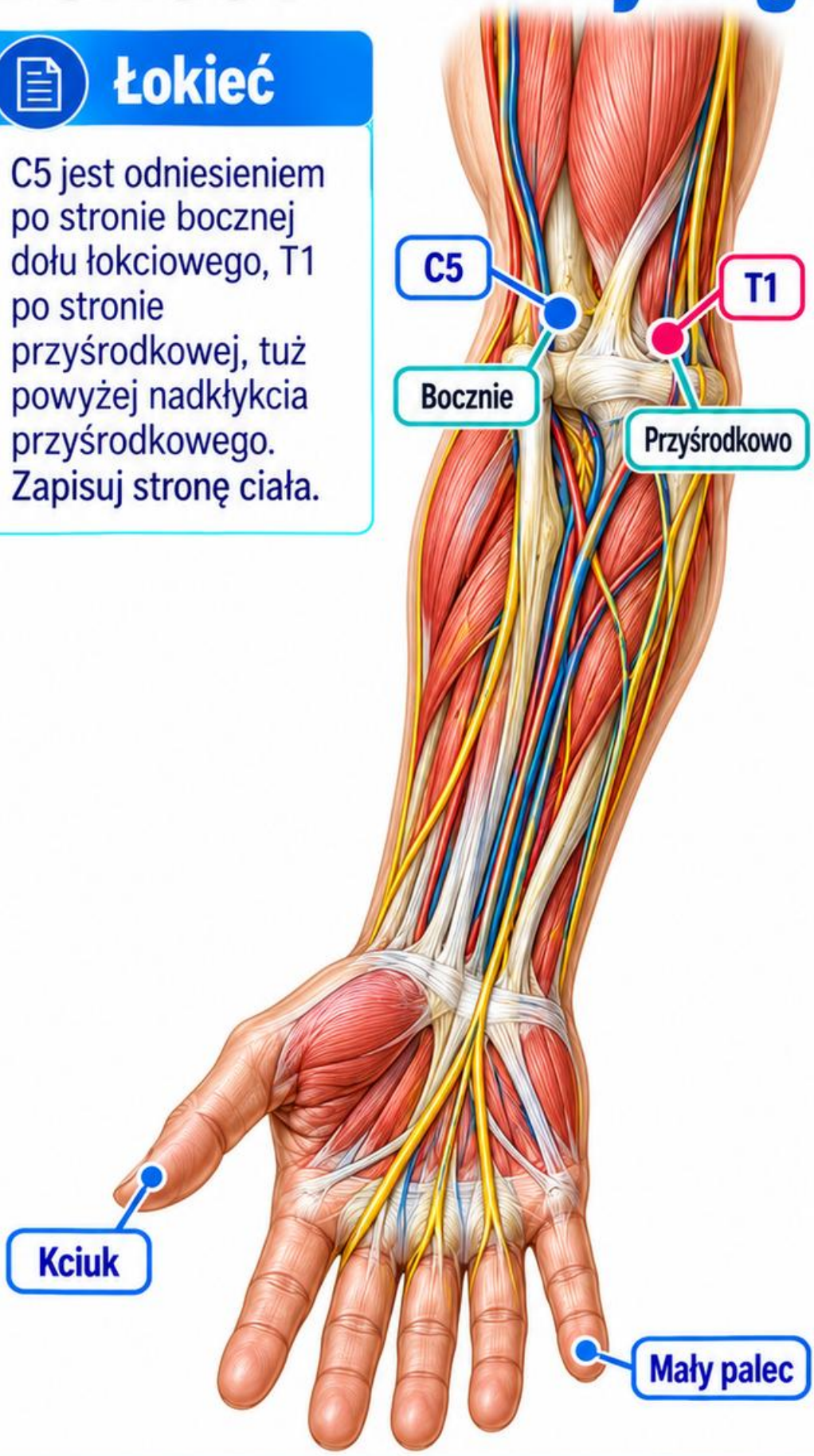

Porównanie

Punkty leżą blisko jednego stawu, lecz reprezentują różne poziomy. Samo słowo „łokieć" nie zachowuje tej ważnej różnicy anatomicznej.

Zadanie

Na przednim schemacie przedramienia podpisz stronę kciuka i małego palca. Następnie przyporządkuj C5 oraz T1 do odpowiedniej strony łokcia.

Odpowiedź

Strona kciuka jest promieniowa i boczna, małego palca łokciowa i przyśrodkowa. C5 leży bocznie, T1 przyśrodkowo. To punkty odniesienia, nie pełne terytoria czucia.

Anatomia → obserwacja → hipoteza → weryfikacja | Źródła: B1-1, B1-2

+220 Wizualnych Kart Terapii Neuralnej

Kończyna górna: tył

Powierzchnia

Grzbiet ręki pokazuje odniesienia C6, C7 i C8 na paliczkach bliższych odpowiednich palców. To inna informacja niż cała mapa dłoni.

Trzy miejsca

C6 odpowiada kciukowi, C7 palcowi środkowemu, C8 małemu. Punkt należy umieścić na grzbietowej powierzchni, nie na opuszce.

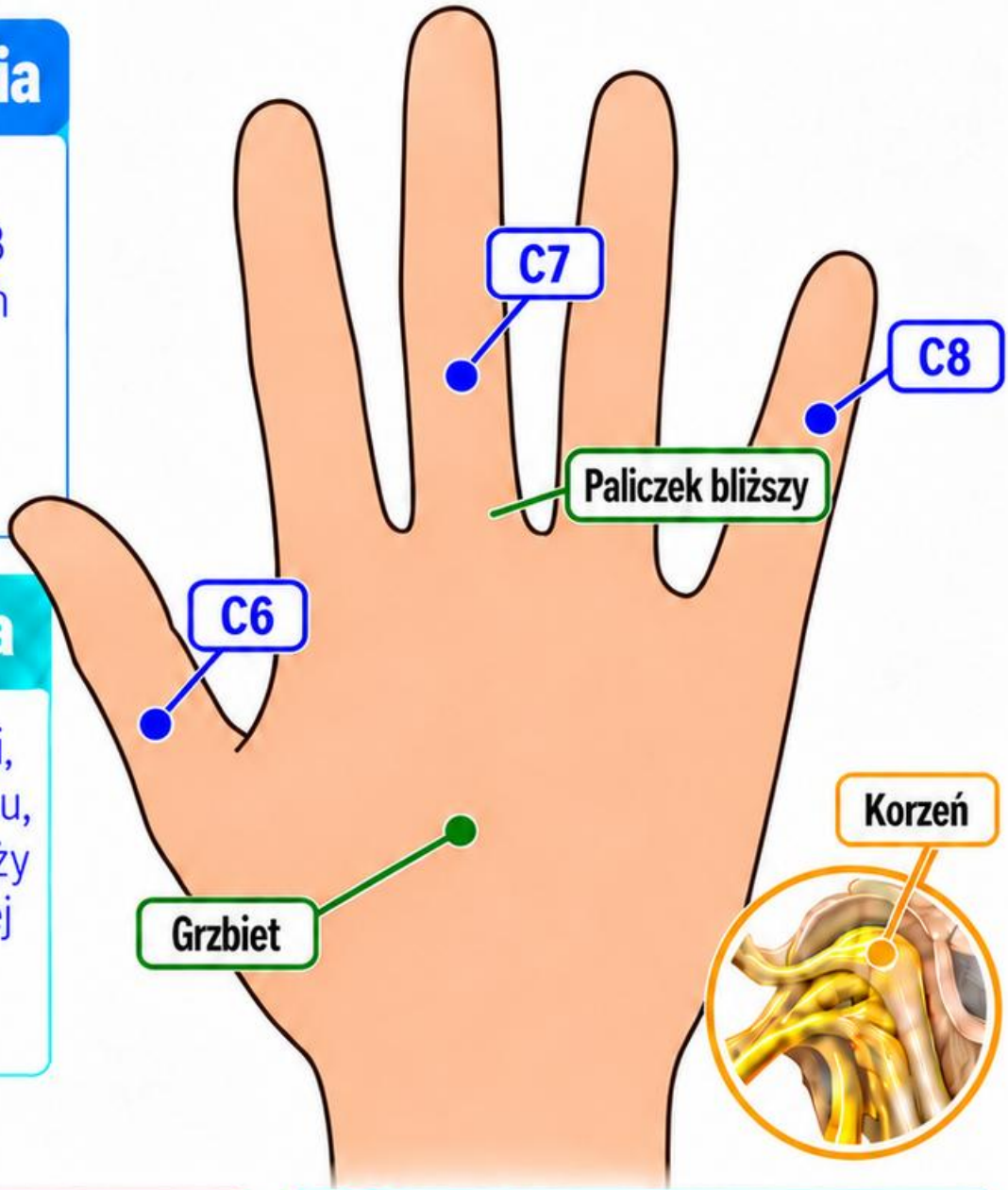

Zadanie

Zakryj symbole i odtwórz kolejność. Następnie wskaż, dlaczego trzy punkty nie pozwalają rozpoznać całego terytorium nerwu pośrodkowego.

Odpowiedź

Oznaczenia są segmentarne. Nerw obwodowy może zawierać włókna kilku korzeni, a jego pola zależą od powierzchni skóry. Nie zamieniaj numeru korzenia w nazwę nerwu.

Anatomia → obserwacja → hipoteza → weryfikacja | Źródła: B1-1, B1-2

Dłoń



Dwa widoki

Powierzchnia dłoniowa i grzbietowa nie mają identycznego podziału nerwów. Dystalne części palców mogą mieć inną drogę niż proksymalny grzbiet ręki.

Porównanie

Medialna i boczna część palca serdecznego wymagają osobnego opisu. Określenie „cały palec" może ukryć istotne różnice terytoriów.

Zadanie

Zaznacz jeden zgłaszany obszar objawu na pustej dłoni. Następnie opisz stronę, powierzchnię, palec i zasięg bez wpisywania rozpoznania.

Odpowiedź

Przykład poprawnego opisu to „prawy mały palec, powierzchnia dłoniowa, okresowe mrowienie". Dopiero dalsza ocena porównuje wzorzec z nerwem i korzeniem, nie odwrotnie.

Anatomia → obserwacja → hipoteza → weryfikacja | Źródła: B1-2, B1-4

Klatka piersiowa

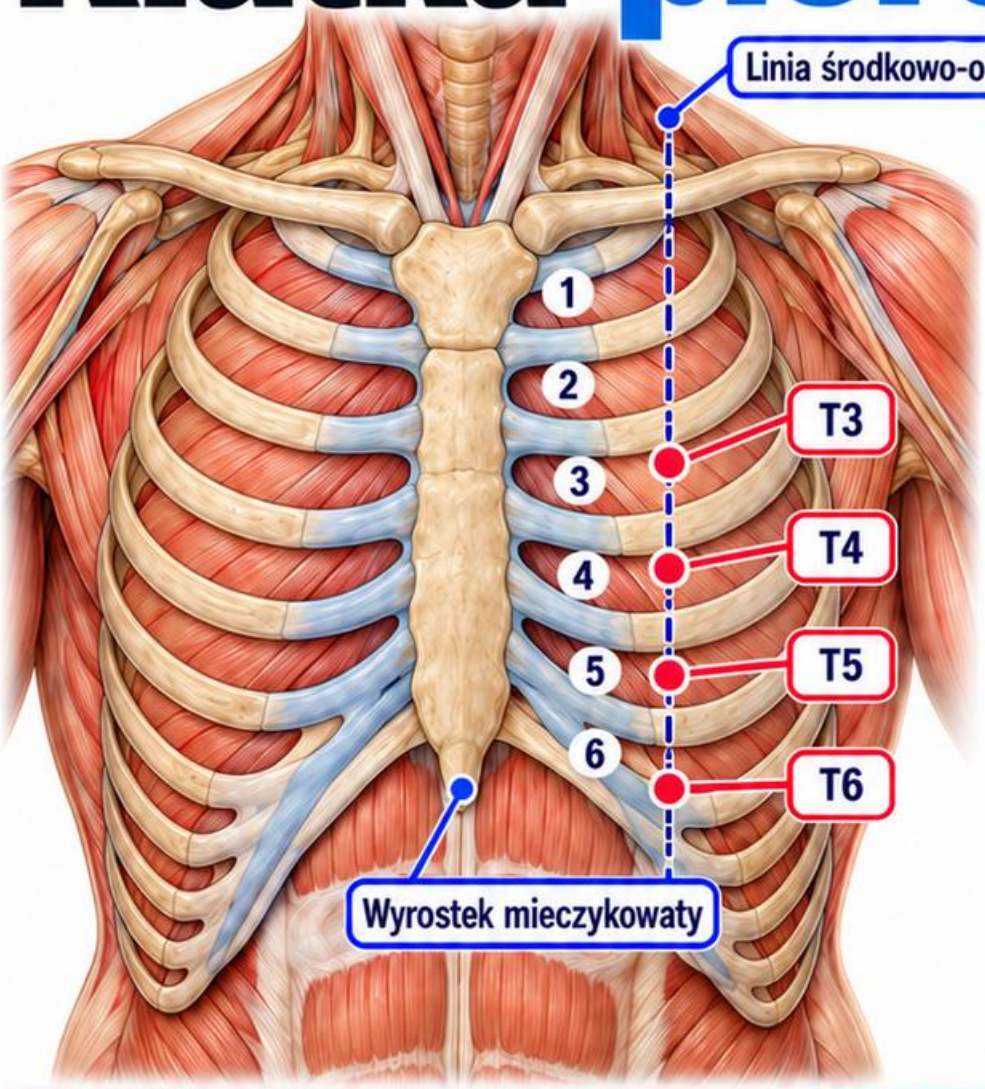

Linia odniesienia

Punkty T3–T6 układają się w linii środkowo-obojczykowej. Numer przestrzeni międzyżebrowej odnosi się do żebra położonego bezpośrednio powyżej niej.

Poziomy

T3 wiąże się z trzecią przestrzenią, T4 z czwartą, T5 z piątą, a T6 z poziomem wyrostka mieczykowatego.

Zadanie

Uporządkuj cztery podpisy od góry do dołu. Wyjaśnij, dlaczego brodawka sutkowa nie jest niezawodnym punktem odniesienia u każdej osoby.

1. _____
2. _____
3. _____
4. _____

_____

_____

_____

Odpowiedź

Budowa i położenie tkanek powierzchownych są zmienne. W opisie ważniejsze są ustalone relacje anatomiczne niż podobieństwo do przykładowej sylwetki. Punkty nie diagnozują narządów klatki.

_____

_____

_____

_____

Anatomia → obserwacja → hipoteza → weryfikacja

Źródła: B1-1, B1-2

Brzuch

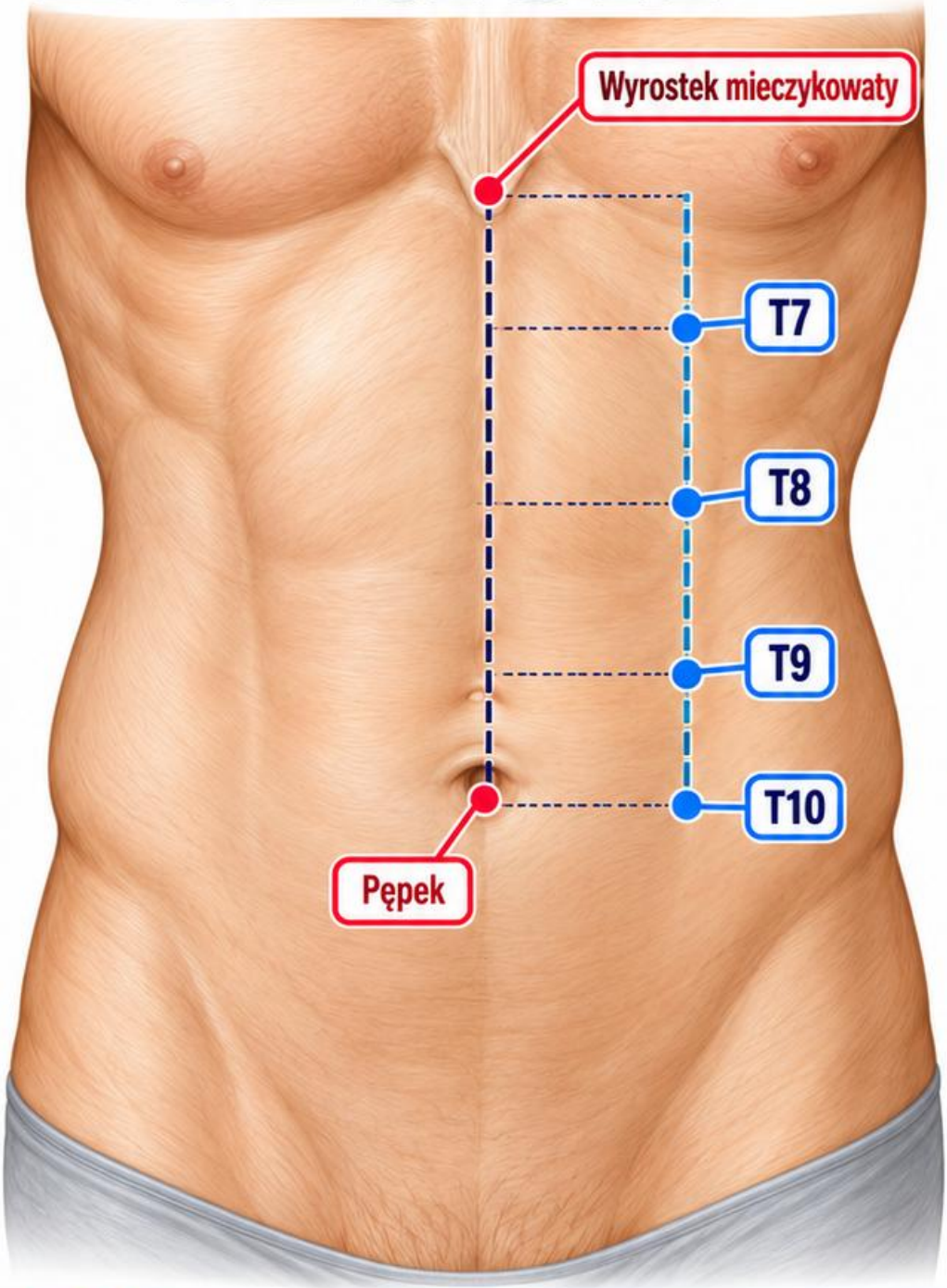

Odcinek podziału

T7–T9 wyznacza się między poziomem wyrostka mieczykowatego a pępkiem w linii środkowo-obojczykowej. T10 leży na poziomie pępka.

Ułamki

T7 znajduje się na jednej czwartej, T8 na połowie, a T9 na trzech czwartych odległości od górnego odniesienia.

Zadanie

Podziel widoczny odcinek na cztery części i przyporządkuj trzy poziomy. Nie przesuwaj punktów na środek brzucha tylko dla wygody rysowania.

Odpowiedź

Punkty leżą na wybranej linii bocznej względem pośrodkowej. Takie mapowanie nie określa źródła bólu brzucha i nie zastępuje oceny objawów ogólnych.

Anatomia → obserwacja → hipoteza → weryfikacja | Źródła: B1-1, B1-2

Miednica

Dwa porządki

Miednica jest regionem kostnym i narządowym, a poziomy krzyżowe opisują organizację układu nerwowego. Nie są identyczną mapą powierzchni.

Punkty

S3 wiąże się z okolicą guza kulszowego lub fałdu pośladkowego. Odniesienia S4–S5 dotyczą okolicy okołoodbytowej w specjalistycznym badaniu.

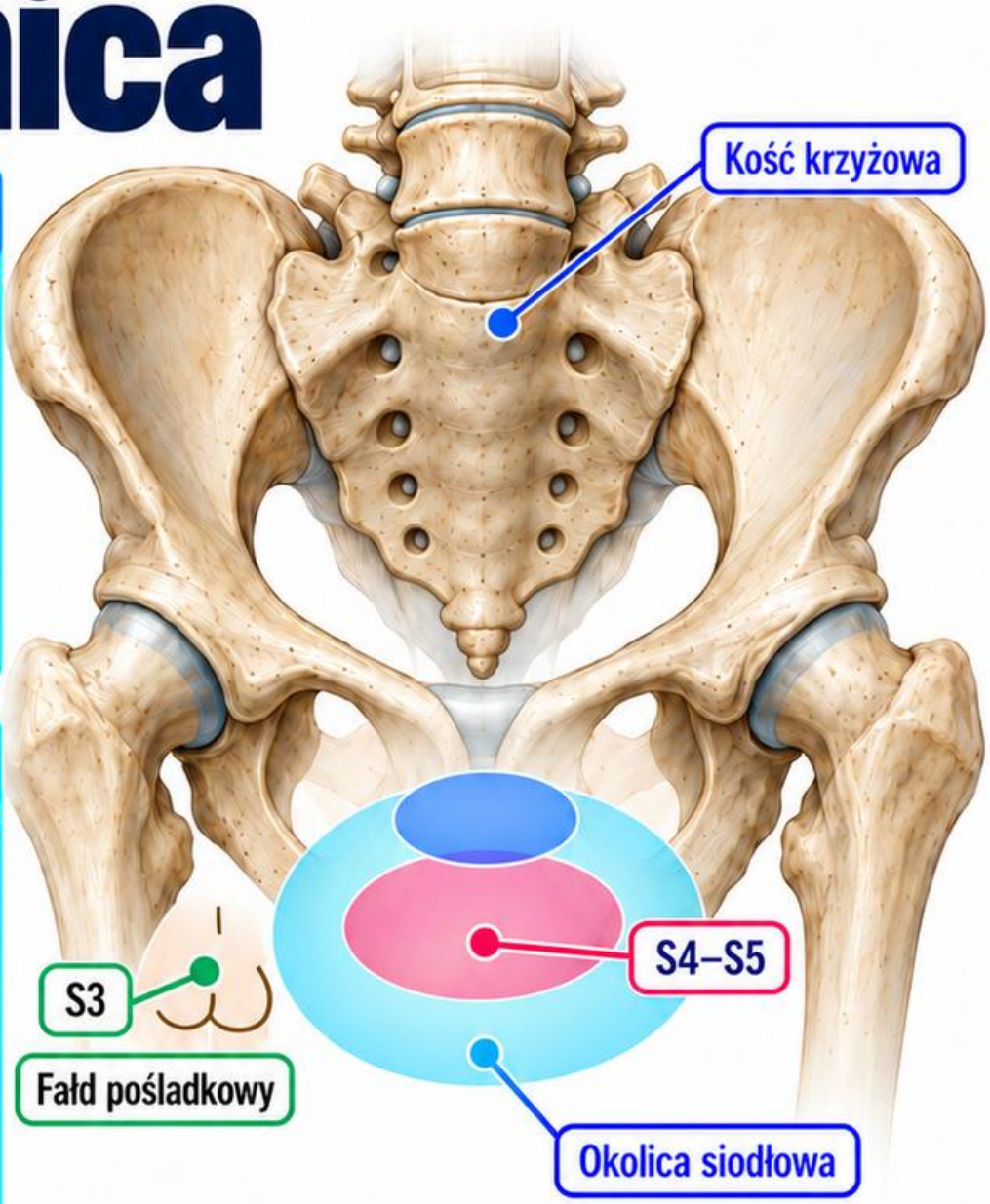

Zadanie

Oddziel na schemacie kość krzyżową od obszaru czuciowego. Wyjaśnij, dlaczego ból nad kością nie dowodzi uszkodzenia wszystkich segmentów krzyżowych.

Odpowiedź

Lokalizacia odczucia i poziom neurologiczny są różnymi informacjami. Nowe zaburzenie czucia siodłowego z problemem oddawania moczu wymaga pilnej oceny, nie ćwiczenia mapy.

Anatomia → obserwacja → hipoteza → weryfikacja | Źródła: B1-1, B1-2, B1-5

Udo

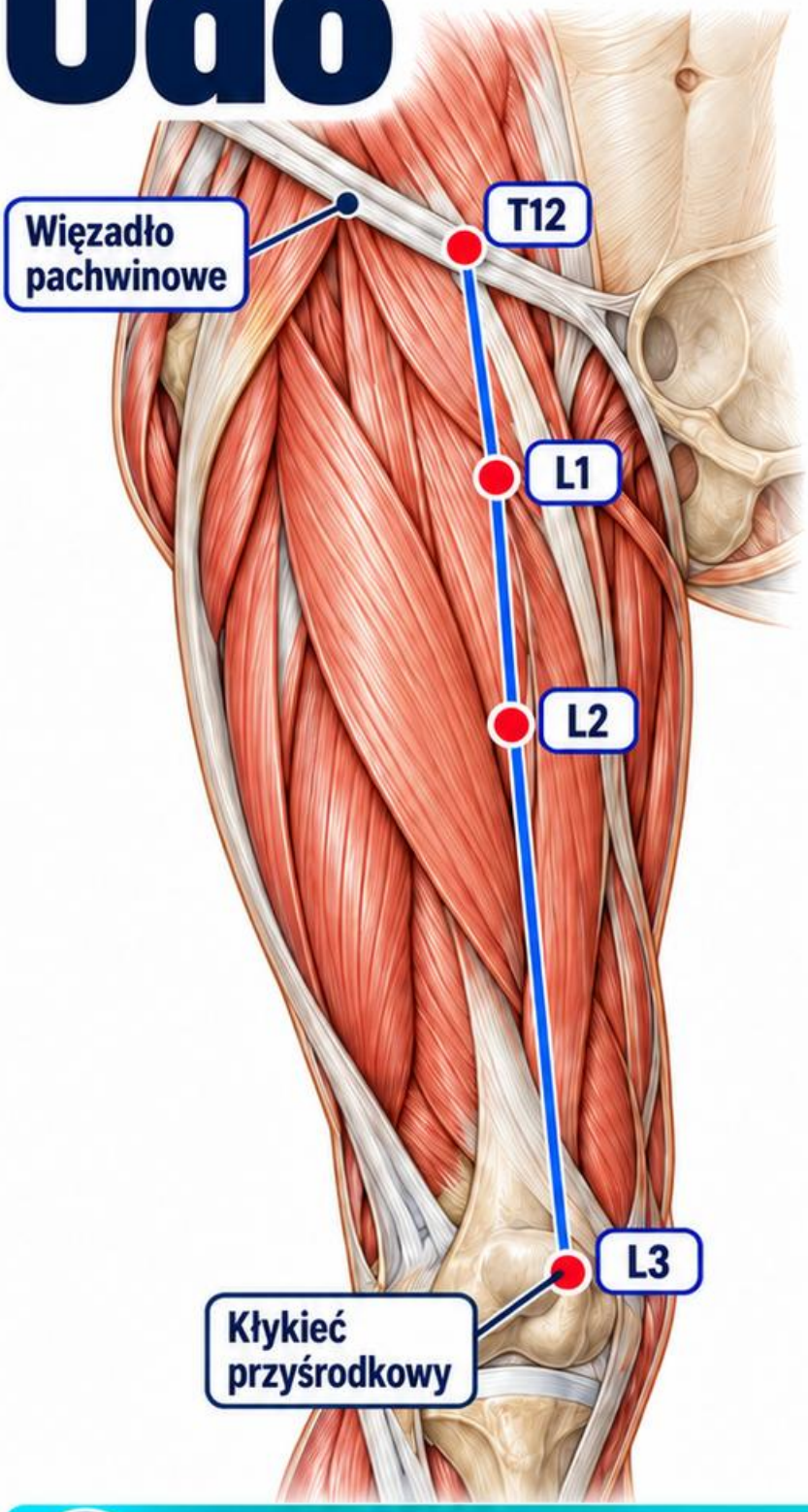

Punkt L2

Leży na przednio-przyśrodkowym udzie, w połowie linii od środka więzadła pachwinowego do kłykcia przyśrodkowego kości udowej.

Punkt L3

Znajduje się przy kłykciu przyśrodkowym nad kolanem. Punkt L1 leży pomiędzy standardowymi miejscami T12 i L2.

Zadanie

Odtwórz trzy lokalizacje na schemacie bez kolorowania całego uda. Następnie odróżnij opis „przednio-przyśrodkowo" od „bocznie".

Odpowiedź

Kierunki anatomiczne wyznacza ciało. Boczną powierzchnia uda może odpowiadać innym terytoriom nerwowym i nie powinna być automatycznie łączona z punktem L2. Dokładność opisu ogranicza pomyłki map.

Źródła: B1-1, B1-2

Podudzie

Dwa odniesienia

L4 jest punktem na kostce przyśrodkowej, a S2 w środku dołu podkolanowego. Jeden widok nie pokazuje dobrze obu miejsc.

Przód i tył

Goleń przednia, łydka i okolica kostki to różne powierzchnie. Ogólne „drętwieje noga" wymaga doprecyzowania zakresu i charakteru.



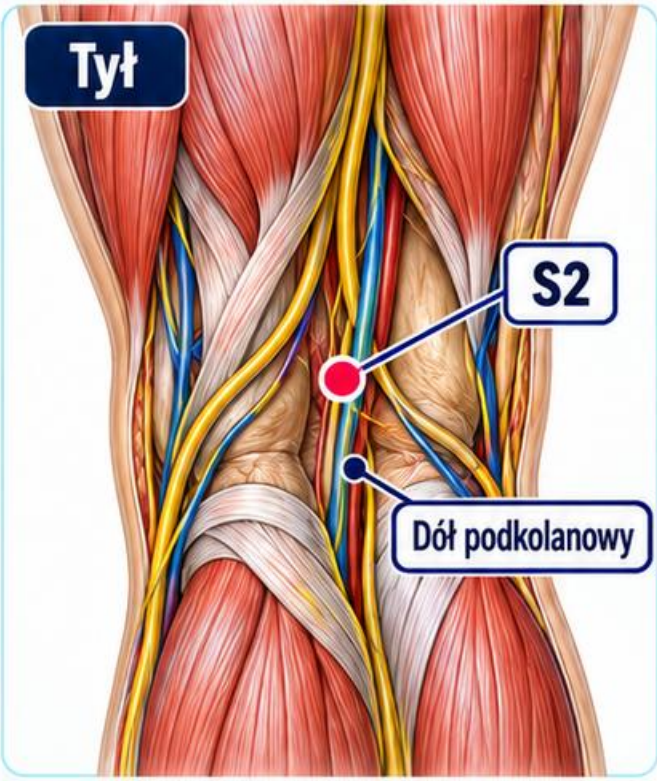

Zadanie

Połącz każdy symbol z właściwym zbliżeniem. Zapisz, którego punktu należy szukać z tyłu kolana, a którego przy stopie.

S2 _____

L4 _____

Odpowiedź

S2 dotyczy tylnego kolana, L4 przyśrodkowej kostki. Żaden z tych punktów nie oznacza pełnego terytorium nerwu piszczelowego ani całej funkcji ruchowej kończyny.

Anatomia → obserwacja → hipoteza → weryfikacja | Źródła: B1-1, B1-2

Stopa

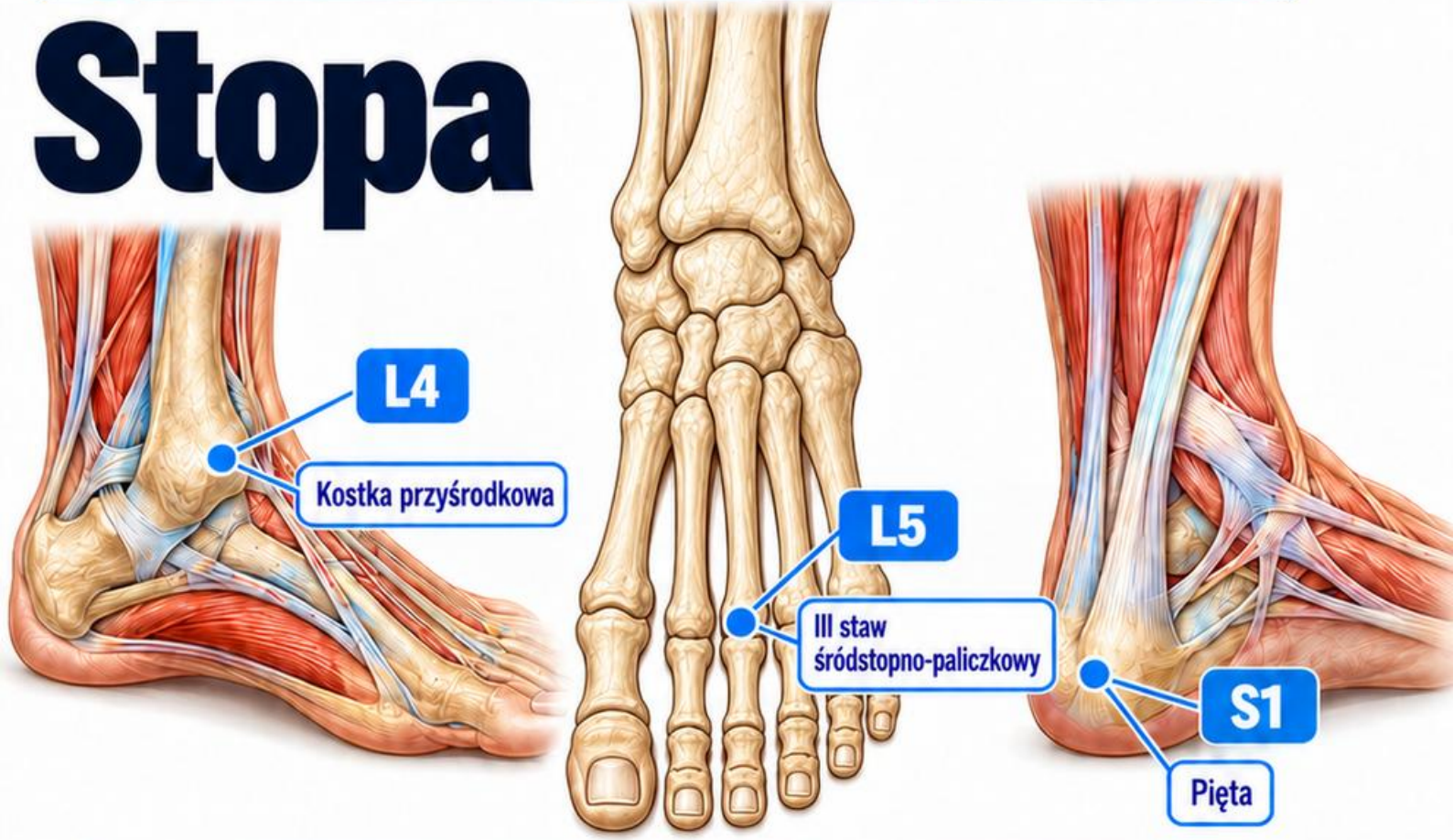

Trzy miejsca

L4 dotyczy kostki przyśrodkowej, L5 grzbietu nad trzecim stawem śródstopno-paliczkowym, a S1 bocznej powierzchni pięty w standardowych odniesieniach.

Ważna różnica

Pierwsza przestrzeń między paluchem a drugim palcem jest małym terytorium nerwu strzałkowego głębokiego, nie nazwą całego dermatomu L5.

Zadanie

Znajdź trzeci palec, następnie właściwy staw przy jego podstawie. Nie umieszczaj punktu L5 dowolnie na paluchu lub środku kostki.

Odpowiedź

Liczenie zaczyna się od palucha. Punkt na grzbiecie to odniesienie segmentarne, natomiast mapa nerwu obwodowego odpowiada innemu porządkowi informacji. Obie wymagają kontekstu.

Anatomia → obserwacja → hipoteza → weryfikacja | Źródła: B1-1, B1-2

Mapa miotomów

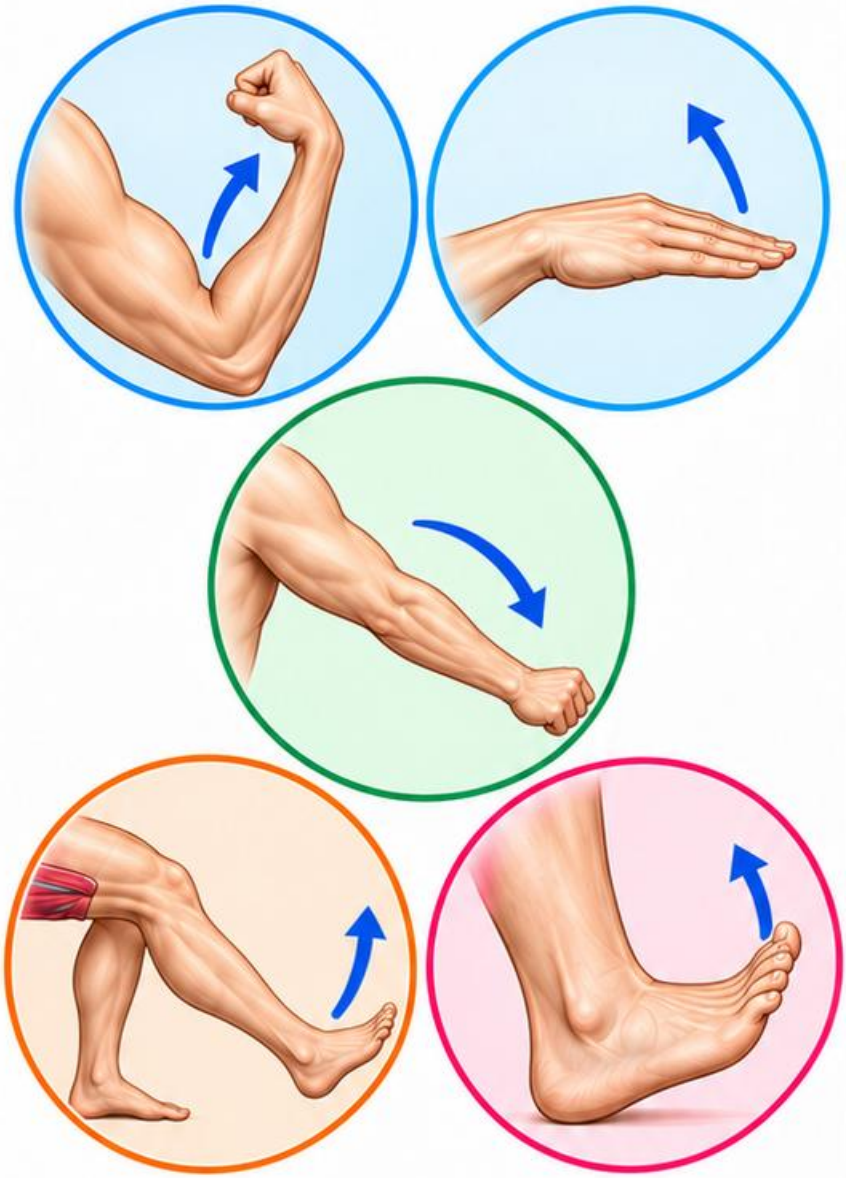

Mapa funkcji

W ISNCSCI C5 odpowiada zginaczom łokcia, C6 prostownikom nadgarstka, C7 prostownikom łokcia, L3 prostownikom kolana, L4 zginaczom grzbietowym stopy.

Znaczenie

Są to funkcje kluczowe wybrane dla standardu, nie wyłączne połączenia jednego mięśnia z jednym segmentem. Większość mięśni ma wielosegmentowe unerwienie.

Zadanie

Zakryj poziomy przy pięciu ikonach ruchu i odtwórz je z pamięci. Oddziel opis ruchu od przypuszczenia o miejscu uszkodzenia.

Odpowiedź

Najpierw nazwij zadanie, potem odniesienie. Osłabienie może zależeć od bólu, stawu, nerwu lub innych przyczyn. Wynik wymaga porównania czucia i pozostałych funkcji.

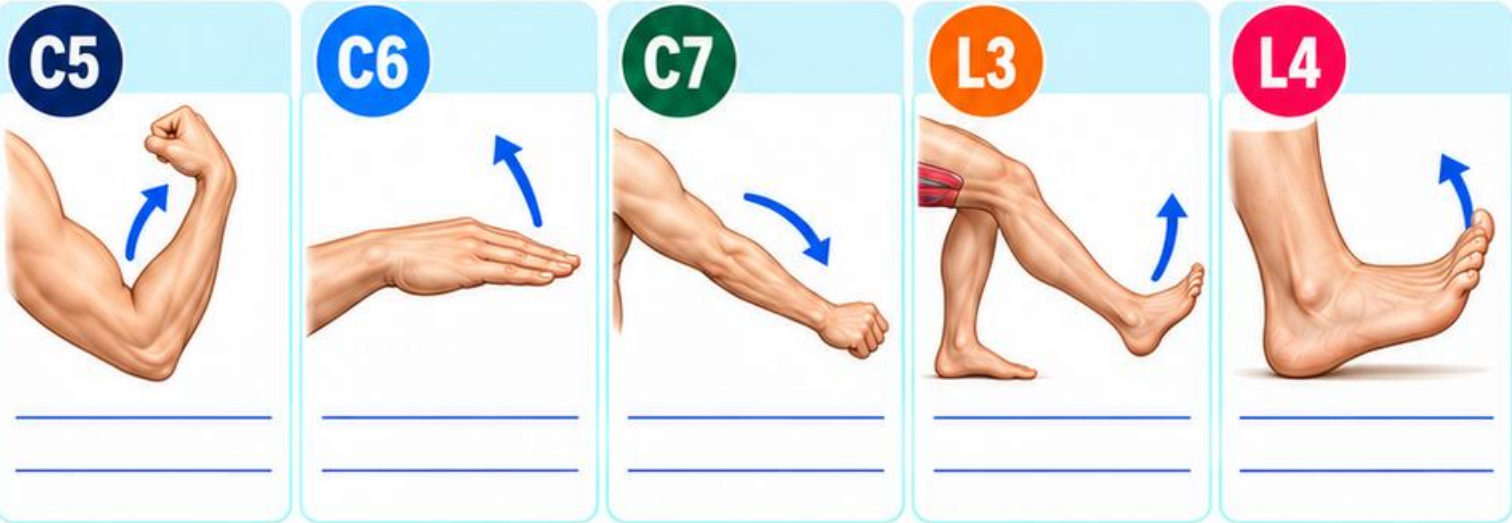

Źródła: B1-2, B1-6

+220 Wizualnych Kart Terapii Neuralnej

Mapa odruchów

Odniesienia

Dwugłowy wiąże się z C5–C6, ramienno-promieniowy głównie z C6, trójgłowy głównie z C7, kolanowy z L2–L4, a Achilles głównie z S1.

Cały łuk

Odruch zależy od receptora, drogi dośrodkowej, połąc:zeń rdzeniowych, drogi odśrodkowej i mięśnia. Nie jest izolowaną oceną punktu skóry.

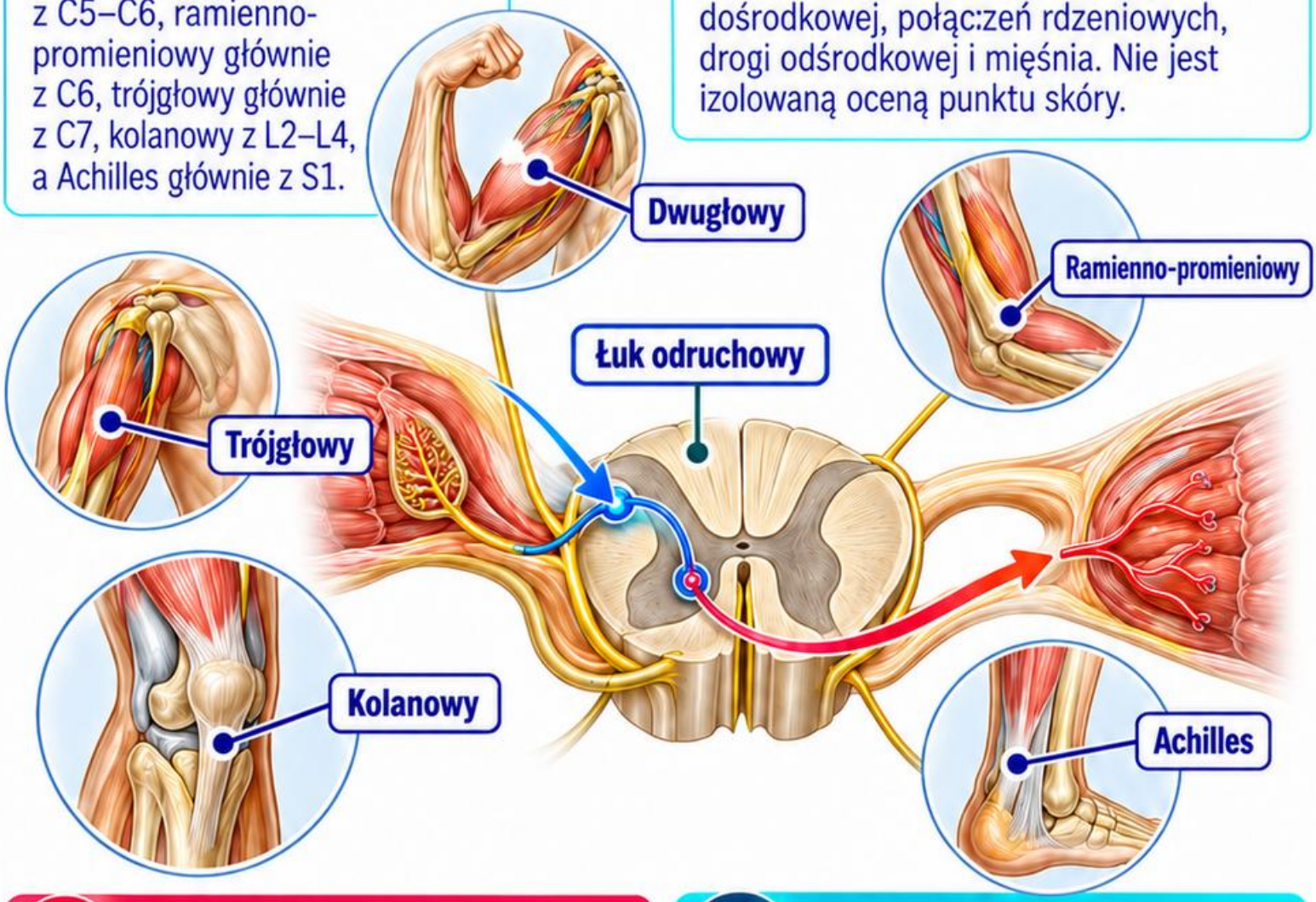

Zadanie

Połącz pięć nazw odruchów z odpowiednimi poziomami. Wskaż, dlaczego nieobecność jednego wyniku nie określa automatycznie jednego miejsca uszkodzenia.

.....

.....

.....

.....

Odpowiedź

Zaburzenie może dotyczyć różnych części łuku lub warunków badania. Porównuje się strony oraz czucie i ruch. Ta mapa nie zastępuje szkolenia w ocenie neurologicznej.

.....

.....

.....

.....

Anatomia → obserwacja → hipoteza → weryfikacja | Źródła: B1-6, B1-7

+220 Wizualnych Kart Terapii Neuralnej

Ćwiczenie lokalizacji

1



A — kciuk

2



B — kostka

3

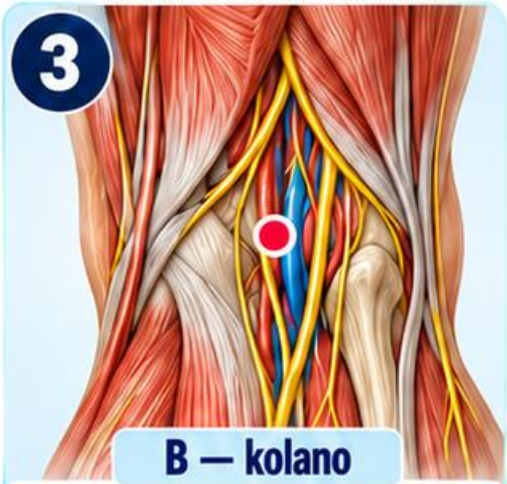

B — kolano

4



C — nadgarstek

5



C — łokieć

Zadanie A

Nazwij poziom odniesienia grzbietu paliczka bliższego kciuka. Dopisz, czy odpowiedź dotyczy korzenia czy nazwy nerwu obwodowego.

Zadanie B

Wskaż poziom punktu na kostce przyśrodkowej oraz w środku dołu podkolanowego. Nie zamieniaj kostki przyśrodkowej z boczną piętą.

Zadanie C

Rozróżnij wyprost nadgarstka i wyprost łokcia jako funkcje kluczowe. Nazwij odpowiednie poziomy standardu ISNCSCI i zaznacz, że nie są wyłączne.

Jak sprawdzić?

Zapisz odpowiedzi przed odsłonięciem następnej strony. Za każdą odpowiedzią dodaj jedno zdanie o ograniczeniu interpretacji. Poprawny numer bez rozumienia mapy nie kończy nauki.

Źródła: B1-1, B1-6

Odpowiedzi z uzasadnieniem

A

Kciuk grzbietowo na paliczku bliższym odpowiada punktowi C6. Numer jest odniesieniem segmentarnym, a nie nazwą promieniowego ani pośrodkowego nerwu.



B

Kostka przyśrodkowa to L4, środek dołu podkolanowego S2. Boczna powierzchnia pięty jest odrębnym punktem S1; lokalizacje nie są zamienne.

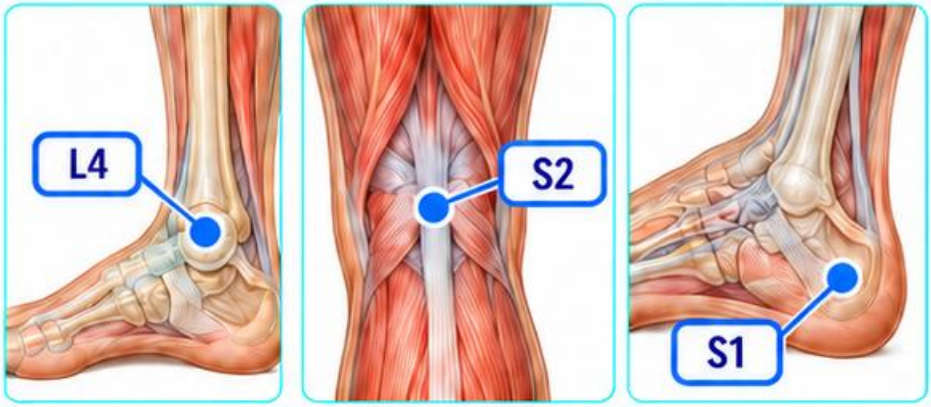

C

Wyprost nadgarstka reprezentuje C6, a wyprost łokcia C7 w funkcjach kluczowych ISNCSCI. Nie oznacza to unerwienia każdego ruchu wyłącznie jednym korzeniem.

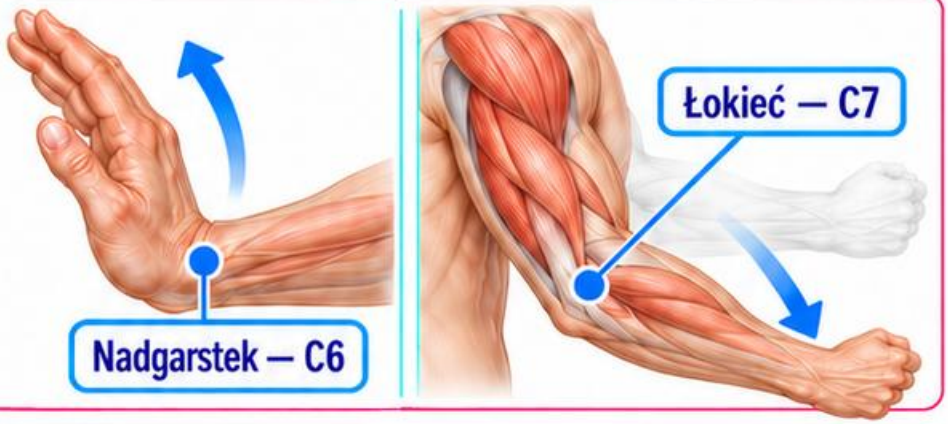

Uzasadnienie

Mapa porządkuje odniesienia. Wniosek o uszkodzeniu wymaga zgodności historii, czucia, ruchu i innych danych. Błąd lokalizacji popraw przez powrót do konkretnego punktu anatomicznego, nie zgadywanie koloru.

Źródła: B1-1, B1-6

+220 Wizualnych Kart Terapii Neuralnej

Źródła i zakres map

1 B1-1 — punkty czuciowe



ASIA, Key Sensory Points. Standardowe lokalizacje odniesień czuciowych.

asia-spinalinjury.org — Key Sensory Points.

2 B1-2 — standard i wersja



ASIA, ISNCSCI Resources; arkusz ASIA/ISCoS 2026. Kontekst standardu i aktualne funkcje kluczowe.

asia-spinalinjury.org/isncsci-resources/

3 B1-3 — zmienność map



Lee, McPhee, Stringer, 2008. A critical review of the dermatome maps. PMID 18470936.

pubmed.ncbi.nlm.nih.gov/18470936/

4 B1-4 — anatomia obwodowa

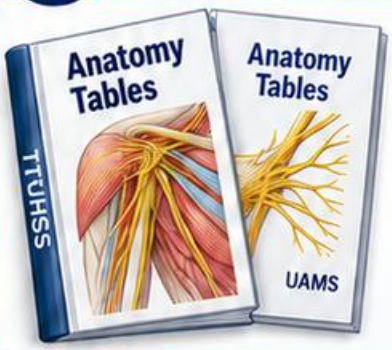

TTUHSC El Paso, Anatomy Tables; UAMS, Anatomy Tables. Relacje nerwów, powierzchni i segmentów.

anatomy.ttuhscep.edu • medicine.uams.edu

5 B1-5 — pilna ocena



NICE NG127, Suspected neurological conditions: recognition and referral. Nowe objawy siodłowe i zaburzenia oddawania moczu.

nice.org.uk/gudance/ng127

6 B1-6 — funkcje kluczowe



ASIA/ISCoS, International Standards Worksheet 2019; porównano z arkuszem 2026. Ruchy kluczowe nie oznaczają wyłącznego unerwienia jednym korzeniem.

7 B1-7 — odruchy

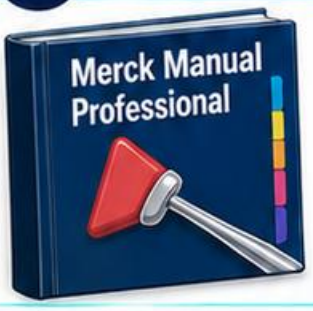

Merck Manual Professional, How To Assess Reflexes. Poziomy i organizacja łuku odruchowego.

merckmanuals.com

8 Zakres opracowania



Stan źródeł: 20.10.2026. Rysunki i ćwiczenia są autorskie; nie reprodukują formularza ISNCSCI. Odesłania nie oznaczają poparcia materiału przez instytucje. Punkty i schematy nie zastępują pełnego badania.

Wizualne mapy dermatomów i segmentów